Cirugía de la cara interna de la mejilla

JL Lefebvre

Resumen. – Los tumores malignos de la cara interna de la mejilla son poco frecuentes, salvo en Asia (y principalmente fuera de la India). En la mayoría de los casos se trata de tumores desarrollados a expensas de la mucosa de la cara interna de la mejilla («buccal mucosa» de los anglosajones) y excepcionalmente de tejidos subyacentes (glándulas salivales accesorias, por ejemplo). Son tumores generalmente precedidos por estados precancerosos. Su pronóstico es preocupante y su tratamiento difícil. Si la cirugía puede estar indicada para erradicar lesiones precancerosas, la radioterapia se utiliza ampliamente para tratar las lesiones iniciales. Cuando técnicamente puede realizarse, la cirugía prima en los tumores evolucionados, estadio en el cual suelen diagnosticarse. Los recientes avances de la cirugía reparadora han mejorado considerablemente la calidad de este tratamiento quirúrgico.

© 2000, Editions Scientifiques et Médicales Elsevier SAS, París. Todos los derechos reservados.

Generalidades

RESEÑA ANATÓMICA [4, 5]

La pared lateral de la cavidad bucal, la cara interna de la mejilla, es una superficie mucosa plana que se extiende desde el plano de la comisura labial, por delante, al del trígono retromolar, y desde el fondo de saco gingivoyugal, por detrás, y desde el fondo de los surcos gingivoyugales superiores e inferiores, hacia arriba y hacia abajo. Presenta, frente al cuello del segundo molar superior, el orificio del conducto de Stenon.

Corresponde, en profundidad, al músculo buccinador que se extiende por detrás desde el rafe pterigomandibular, las caras pterigomaxilar y anterior del maxilar y la cara lateral de la mandíbula hasta llegar por delante a la musculatura labial y los tegumentos de la región comisural. Por fuera del buccinador, se encuentra un espacio celuloadiposo (que contiene las ramas yugales del nervio facial y del nervio bucal) limitado por fuera por el músculo platisma y los tegumentos y, por detrás, por la bola adiposa de Bichat, la mandíbula y el músculo masetero *(fig. 1)*. Bajo la mucosa se diseminan islotes glandulares salivales accesorios.

La vascularización se lleva a cabo por las ramas de los vasos faciales, la inervación sensitiva por la rama bucal del nervio temporobucal, rama del trigémino, y la inervación motora por las fibras yugales del nervio facial. El drenaje linfático se hace principalmente a lo largo de los vasos faciales (con un posible ganglio geniano) hacia las estaciones ganglionares de la región submaxilar y con menos frecuencia directamente hacia el grupo subdigástrico; el drenaje hacia la zona parotídea es raro pero no excepcional.

RESEÑA ANATOMOPATOLÓGICA [4, 5]

La mucosa de la cara interna de la mejilla es de tipo malpighiano. En la mayoría de los casos, se desarrollan carcinomas epidermoides más o menos diferenciados. Excepcionalmente pueden aparecer tumores malignos glandulares o incluso tumores melánicos.

***Jean-Louis Lefebvre** : Chef du département d'oto-rhino-laryngologie et de carcinologie cervicofaciale, Centre Oscar Lambret, 1, rue Frédéric-Combemale, BP 307, 59020 Lille cedex.*

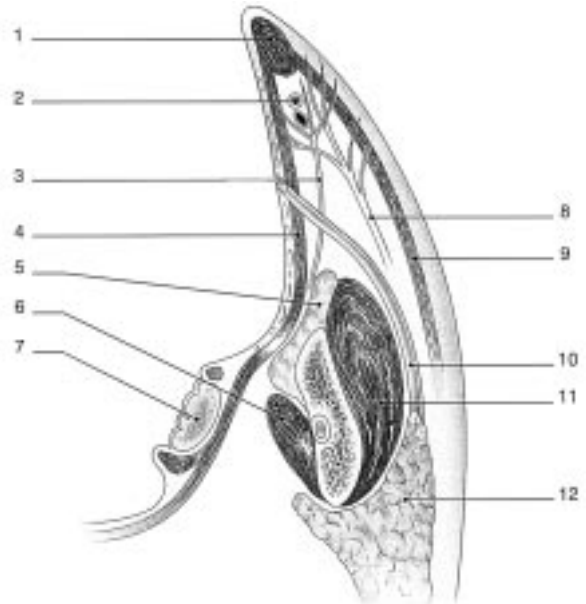

1 *Corte horizontal de la mejilla*
1. Orbicular de los labios.
2. Vasos faciales.
3. Nervio bucal.
4. Músculo buccinador.
5. Bola adiposa de Bichat.
6. Músculo pterigoideo.
7. Compartimento amigdalino.
8. Nervio facial.
9. Músculo platisma.
10. Conducto de Stenon.
11. Músculo masetero.
12. Glándula parótida.

Lesiones precancerosas [4, 5]

Pueden observarse cuatro tipos de lesiones precancerosas:

— lesiones leucoplásicas, manchas blanquecinas planas, superficiales e indoloras, no sangrantes al contacto, que hay que diferenciar de las lesiones que se producen al mordisquear;

— lesiones eritroplásicas, manchas rojizas sobreelevadas, a veces algo dolorosas a la palpación y con frecuencia hemorrágicas;
— liquen plano con su aspecto típico de estrías blanquecinas y ulceraciones superficiales;
— fibrosis submucosa de aspecto escleroso que se observa sobre todo en la India en los mascadores de buyo.

Sea cual sea el tipo macroscópico, el diagnóstico de lesión preneoplásica supone que la lesión haya sido estudiada en su totalidad, para lo cual es necesario su resección.

Cánceres invasores [4, 5]

En la mayoría de los casos al principio las lesiones son vegetantes y luego al extenderse ulceradas pudiendo después infiltrar toda la mejilla hasta el revestimiento cutáneo. Un tipo particular relativamente frecuente en esta localización es el carcinoma verrugoso. Puede asociarse una hipertrofia parotídea más por bloqueo del conducto de Stenon que por invasión o metástasis ganglionares intraparotídeas. Puede aparecer un trismus por extensión a la mandíbula y a los músculos masticadores. Se observan adenopatías metastásicas, por lo menos en un tercio de los casos en la región submandibular (a veces lateromandibular, en contacto con el pedículo facial) o en la región subdigástrica.

ESTUDIO PRETERAPÉUTICO [4, 5, 9]

Se apreciará la extensión local mediante un examen digital (bajo anestesia general en caso de formas ulceradas sobreinfectadas) luego tomográfico (TC), e incluso mediante resonancia magnética (RM) para evaluar mejor la extensión a los tejidos blandos. Con un examen radiológico dentario panorámico se verificará la integridad mandibular. El diagnóstico por imágenes de los ganglios cervicales (ecografía, por ejemplo) sólo se requiere en caso de cuello sin ganglios palpables y tumor primario de pequeño tamaño en cuyo caso se discute si es oportuno o no un tratamiento profiláctico cervical. Mediante panendoscopia se descartará una segunda neoplasia simultánea y con una radiografía pulmonar una difusión metastásica parenquimatosa. Por último, un examen general valorará las funciones cardíaca, pulmonar, hepática y renal.

Antes de la operación se debe proceder a la corrección de las afecciones generales, los cuidados dentarios y una desinfección bucofaríngea.

INDICACIONES TERAPÉUTICAS [4, 5, 9]

Las lesiones supuestamente preneoplásicas presentan el problema de su diagnóstico. Se puede optar por un control riguroso o por una exéresis para examen anatomopatológico completo.

Las lesiones clasificadas T1 T2 (menos de 4 centímetros) pueden ser tratadas por cirugía endobucal o por radioterapia (más bien con curieterapia intersticial con iridio 192 que con irradiación externa).

Los tumores más voluminosos T3 T4 se tratan más a menudo mediante cirugía por vía externa que por irradiación (electronterapia asociada o no a una curieterapia) y siempre que existe extensión ósea o infiltración cutánea o trismus.

Las lesiones voluminosas inextirpables se tratan por irradiación externa o quimioterapia (si es posible por vía intra-arterial) o ambas. El tratamiento cervical es casi sistemático, haya o no ganglios palpables. Si el tumor se trata por curieterapia o mediante cirugía, el tratamiento de las zonas ganglionares es quirúrgico. Si el tumor se trata por irradiación con objetivo curativo, las estaciones ganglionares se incluyen en los campos de irradiación. En caso de adenopatías voluminosas, hay dos opciones: primero vaciamiento y luego irradiación cervical y tumoral, o bien primero irradiación y eventual cirugía sobre el resto ganglionar.

La cirugía parotídea sólo se concibe en caso de metástasis ganglionares intraparotídeas (o sospecha) o en caso de exéresis amplia de la mejilla para poder disecar las ramas del facial y respetar algunas durante la exéresis.

Cirugía de exéresis

COLOCACIÓN

La exéresis se efectúa en medio quirúrgico en decúbito dorsal.

Sólo las pequeñas lesiones preneoplásicas pueden resecarse bajo anestesia local con infiltración de lidocaína (si no existe contraindicación cardiovascular) al 1 % con adrenalina. Las demás lesiones deben operarse bajo anestesia general con intubación traqueal si es posible por vía nasal. Las exéresis amplias y las que afectan a la mandíbula deben ser efectuadas con traqueotomía. Es sumamente aconsejable empezar la operación de esta manera y colocar desde un principio una cánula con balón (número 8 o 10) a la cual se empalmará la tubuladura del respirador. Esto evita al acabar la operación manipulaciones inútiles.

Salvo en las exéresis limitadas, se coloca sistemáticamente desde el principio de la operación una sonda nasogástrica de silicona y en la boca gasas embebidas en una solución antiséptica de uso bucofaríngeo que se dejará hasta el momento de la exéresis.

El paciente puede colocarse entonces en posición quirúrgica y tras aplicar la pintura cutánea habitual, se colocan los campos operatorios.

TÉCNICAS DE EXÉRESIS [4, 5]

Lesiones precancerosas

No se tratará la fibrosis submucosa.

Las demás formas son relativamente fáciles de extirpar cuando su superficie no es demasiada extensa y, sobre todo, cuando no se extienden ni a las encías ni a la comisura intermaxilar.

Estas lesiones pueden ser destruidas o resecadas. Siempre que sea posible es preferible la resección ya que es el único medio de poder establecer un diagnóstico histopatológico indiscutible.

Si se ha elegido la destrucción, se puede utilizar el bisturí eléctrico en modo coagulación, la vaporización por láser de CO_2 o la crioterapia, siendo ésta una de sus últimas indicaciones.

La resección se puede realizar mediante láser de CO_2 en modo corte o con bisturí eléctrico también en modo corte. El láser tiene la ventaja de procurar un espécimen casi intacto pero casi no controla la hemostasia. En cambio, el bisturí eléctrico permite un mejor control del sangrado pero daña más la pieza quirúrgica por quemadura. Por lo tanto, el láser es preferible para las lesiones leucoplásicas pero probablemente para las lesiones eritroplásicas el bisturí eléctrico es más adecuado. En ambos casos, la exéresis se hace de delante atrás estrictamente paralela al plano mucoso (como en la bermellonectomía para el labio), en contacto con el músculo buccinador *(fig. 2 A)*. Después de la exéresis, se realiza una ligera vaporización o coagulación del lecho quirúrgico. No se necesita una cobertura por injerto, pero si el tamaño del lecho quirúrgico es limitado, se realiza una sutura borde con borde con puntos separados de hilo absorbible.

El espécimen, si es posible, se pone orientado sobre una cartulina y se envía al anatomopatólogo.

Pueden ser útiles los colorantes de tipo azul de toluidina para localizar las lesiones sospechosas y apreciar los límites.

Cánceres limitados

Se trata de tumores de la cara interna de la mejilla que no alcanzan ni el surco gingivoyugal superior, ni el surco gingivoyugal inferior, ni la comisura labial, ni la comisura intermaxilar y que no infiltran la mejilla cutánea.

Se identifican minuciosamente los límites tumorales, de preferencia con un tatuaje. Para la exéresis se prefiere el bisturí eléctrico al de hoja y se comienza detrás de la comisura labial, cuya musculatura se respeta. En cambio, el músculo obturador se incide y la disección se continúa de delante atrás en el grosor del tejido celuloadiposo de la mejilla.

Se colocan dos hilos en los ángulos anterosuperior y anteroinferior de la pieza para poder traccionarla hacia abajo para las incisiones superiores, hacia arriba para las incisiones inferiores, o hacia adentro para la disección en profundidad. Al final sólo queda una charnela mucosa vertical posterior que se secciona por delante y por fuera de la comisura intermaxilar, liberando así la pieza quirúrgica *(fig. 2 B).*

El espécimen se orienta y se envía inmediatamente al anatomopatólogo para control extemporáneo de los límites de exéresis si es posible. Si es necesario se efectúan nuevas excisiones. Al término de la exéresis, queda un defecto que excava la grasa yugal. Si el conducto de Stenon ha podido localizarse, puede ser reimplantado pero en la práctica este método sólo puede realizarse en raras ocasiones y tiene una eficacia discutible. Si puede efectuarse una sutura borde con borde sin tensión excesiva, se realiza también, en este caso con puntos separados de hilo absorbible. En caso contrario, puede dejarse esta superficie cruenta libre, lo que facilita el control posterior aunque favorece las cicatrices retráctiles, o cubrirla con un injerto de piel fina (véase más abajo), lo que tiene las ventajas e inconvenientes opuestos.

Cánceres extensos

Se trata de tumores que se extienden a los surcos gingivoyugales, incluso a las encías, a la comisura labial, a la comisura intermaxilar, al revestimiento cutáneo o, a fortiori, a varias de estas estructuras. No se debe olvidar que el control de los límites de exéresis mediante un examen extemporáneo debe ser sistemático.

Tumores que se extienden a la encía superior *(fig. 3)*

La extensión, incluso superficial, a la encía superior y excepto los casos de invasión ósea, plantea un problema de exéresis difícil. En efecto, si bien resulta posible despegar por raspado (tipo raspador septal) la mucosa gingival, por una parte, y disecar la lesión yugal, por otra, la disección en profundidad del surco es difícil y a ciegas (tanto más cuanto más atrás se llega). Existe un gran riesgo de dejar tejido tumoral y, a este nivel, las reintervenciones son especialmente difíciles de realizar. Además, después de la exéresis, las suturas se hacen casi a nivel alveolar, son frágiles y desdibujan el surco, comprometiendo así cualquier aparato dentario. Por lo tanto, a menudo es necesario resecar con la sierra oscilante o limar el reborde alveolar y/o cortar el labio superior sobre la línea media, prolongándose la incisión alrededor del orificio de la narina *(fig. 4 A)* y elevándose seguidamente el colgajo yugal tal y como se hace en la vía de acceso del seno maxilar. Esto permite tener un mejor ángulo de ataque y una mejor visibilidad sobre el surco gingivoyugal superior.

En caso de franca extensión ósea, la resección gingivopalatina será más amplia y se realizará según las necesidades por medio de sierra o escoplo. En caso de extensión posterior a la tuberosidad maxilar, es preferible incidir no el labio superior sino el inferior *(fig. 4 B)* para levantar un colgajo yugomentoniano como en las bucofaringectomías transmaxilares y obtener una visibilidad satisfactoria de la zona retrotuberositaria tras resección con escoplo de la tuberosidad, sobre todo si ésta es prominente.

Tumores que se extienden a la encía inferior *(fig. 5)*

Los problemas son prácticamente idénticos. En caso de extensión superficial sólo a la mucosa, basta con una simple mandibulectomía marginal. Se puede realizar por vía endobucal si las lesiones de la encía son relativamente anteriores; en caso contrario, es necesario intervenir por vía externa, es decir, seccionar el labio inferior sobre la línea media y evitar la borla de la barbilla para conseguir una incisión arciforme cervical submandibular *(fig. 3 B).* En ese caso, se va exponiendo la mandíbula progresivamente de delante atrás hasta 1 cm por delante de la lesión. La mucosa de la vertiente lingual de la encía se incide y se raspa hacia abajo. La mandíbula se secciona con la sierra oscilante, horizontalmente como en una extirpación del piso de la boca y de la mandíbula sin interrupción, aunque en este caso de dentro afuera. La resección del tumor puede practicarse entonces de delante hacia atrás como se ha descrito anteriormente.

Por el contrario, si hay una invasión importante de la mandíbula, resulta necesario realizar una mandibulectomía con

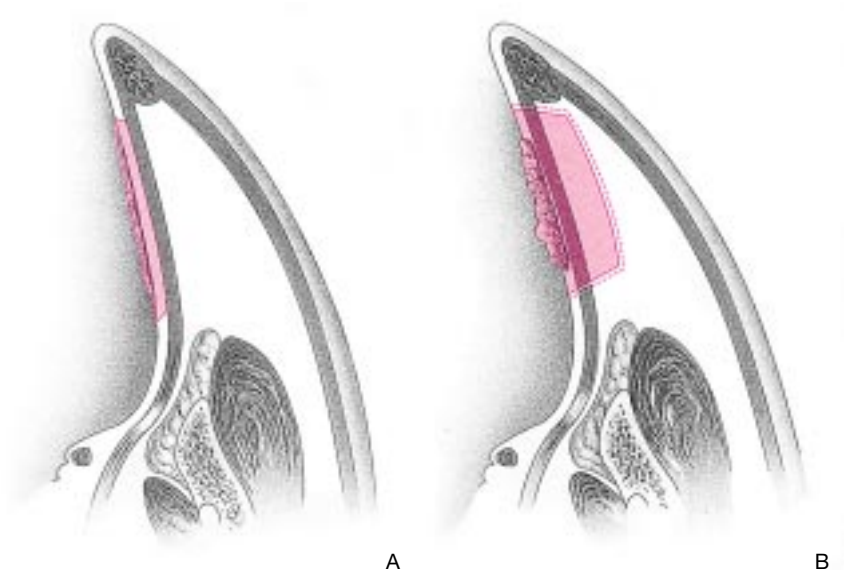

2 *Resección de las formas iniciales.*
A. Lesión precancerosa. B. Cáncer invasor in situ.

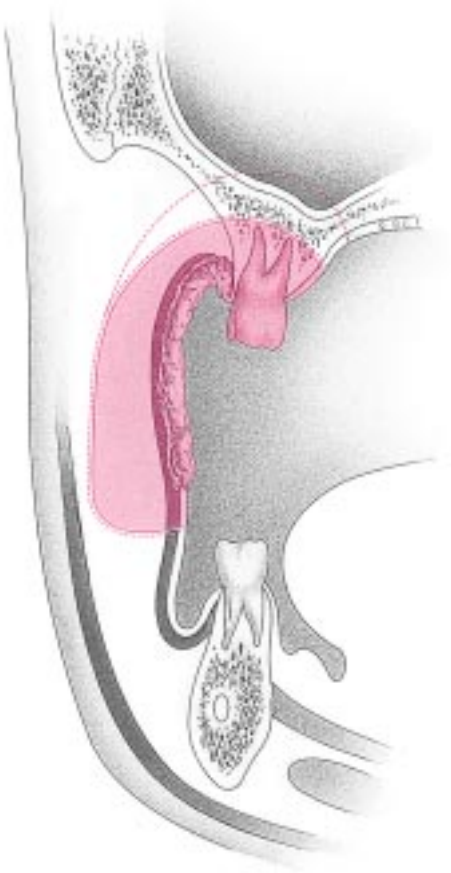

3 *Resección de formas extendidas al maxilar superior, ampliando la resección, si fuese necesario, al seno maxilar.*

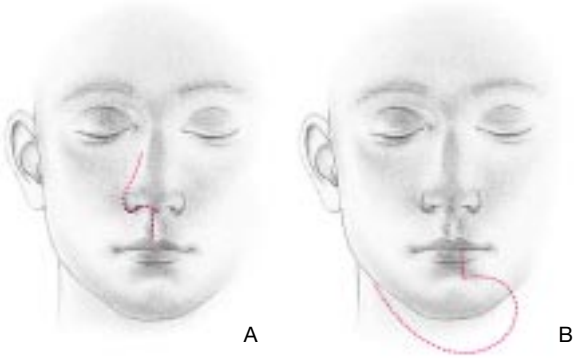

4 *Incisiones cutáneas*
A. Incisión labial superior.
B. Incisión labial inferior.

interrupción o, más a menudo, una hemimandibulectomía. La vía de acceso sólo puede ser externa con la misma incisión labiomentoniana que ha sido descrita anteriormente. La mandíbula se secciona verticalmente, toda su altura, un centímetro por delante del tumor; la incisión de la mucosa del piso de la boca se hace a lo largo de la mandíbula y luego se vuelve a seccionar 1 cm por detrás del tumor si se ha optado por una simple interrupción. El segmento mandibular se reseca en un solo bloque con el tumor y el vaciamiento submandibular. En el caso más frecuente de una hemimandibulectomía, la incisión del piso de la boca es idéntica y luego asciende por el ángulo mandibular y secciona la comisura intermaxilar para alcanzar la cara interna de la mejilla. El tumor y el vaciamiento submandibular son resecados permaneciendo unidos a la hemimandíbula. La exéresis termina con la desarticulación.

Tumores que se extienden a la comisura labial *(fig. 6)*

La infiltración de la región comisural se aprecia con el dedo. Se dibujan sus límites sobre la piel con un rotulador dermográfico. El bermellón se secciona perpendicularmente a su eje mayor por arriba y por abajo 1 cm por fuera de los límites macroscópicos de la lesión. Sobre la vertiente cutánea del labio las incisiones se prolongan hasta confluir en un arco dibujado sobre la zona geniana, 1 cm por detrás de los límites de la infiltración tumoral localizada con anterioridad. Sobre la vertiente mucosa, la incisión alcanza la cara interna de la mejilla con el margen de seguridad clásico por fuera del tumor. La exéresis se realiza por detrás pasando por el grosor de la mejilla.

Tumores que se extienden a la comisura intermaxilar

La exéresis es idéntica a la de los tumores que se extienden a la encía inferior y requiere una hemimandibulectomía. En estos casos la sección mucosa se hace más amplia hasta el pilar anterior de la amígdala para asegurar los límites correctos alrededor de la comisura intermaxilar.

Tumores que se extienden a la piel

Son los tumores más temidos y para los cuales la exéresis es más compleja. Además, en la mayoría de los casos, resulta necesario asociar una resección mandibular. La pieza quirúrgica incluye en un único bloque todo el grosor de la mejilla, el hueso y el vaciamiento, lo que hace difícil la manipulación.

Se deben establecer minuciosamente todas las referencias necesarias por palpación y a partir de los datos del diagnóstico por imágenes; todas las incisiones deben ser previstas y dibujadas teniendo en cuenta los imperativos carcinológicos y anatómicos y las necesidades de la reconstrucción. Cuando se toma una decisión quirúrgica como ésta, hay que elegir deliberadamente una exposición amplia del campo quirúrgico para asegurar una visión óptima de los límites tumorales y, por lo tanto, de los límites de exéresis, y facilitar la manipulación (¿la menos difícil?) de toda la pieza quirúrgica, lo que es indispensable para poder juzgar la calidad macroscópica de la exéresis. Por consiguiente, casi siempre se deberá optar por dos incisiones cutáneas: una que circunscriba sobre la mejilla los límites palpables de la infiltración cutánea tumoral, pasando lo más lejos posible (2 cm idealmente); otra que seccione el labio inferior y la región mentoniana (cf. supra), prosiga luego de forma circular bajo la mandíbula, descienda bastante abajo (para asegurar la vascularización y la viabilidad del puente cutáneo dejado entre esta incisión cervical y la parte inferior de la incisión yugal) y suba hacia la mastoides incluso a nivel pretragal si se programa una disección parotídea. Este segunda incisión permite realizar el vaciamiento cervical, proporciona una visibilidad correcta para el tiempo bucal de la resección y facilita las suturas endobucales del tiempo de reconstrucción. La disección parotídea permite liberar mejor el masetero y liberar y desplazar hacia arriba las ramas superiores del nervio facial, de este modo respetan. Además, garantiza un vaciamiento ganglionar más extenso y da un margen de seguridad suplementario, sobre todo porque después de estas grandes exéresis, completadas con una irradiación, la función parotídea a menudo se ve comprometida. El vaciamiento cervicoparotídeo se ha disecado pero se deja adherido al bloque tumoral a nivel del borde inferior de la mandíbula y del pedículo facial; las incisiones yugales cutáneas se unen así a las incisiones mucosas, perforando la mejilla, y la pieza puede resecarse en continuidad con las resecciones óseas necesarias.

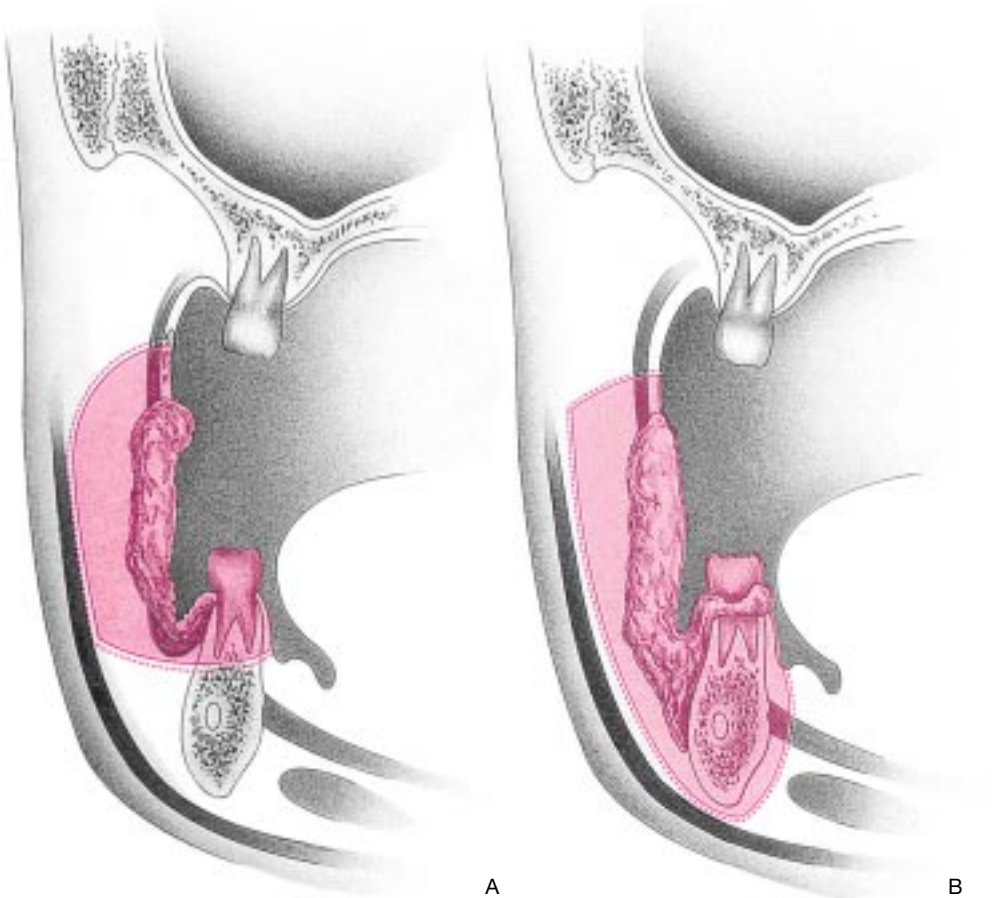

5 *A, B. Resecciones de las formas de extensión mandibular.*

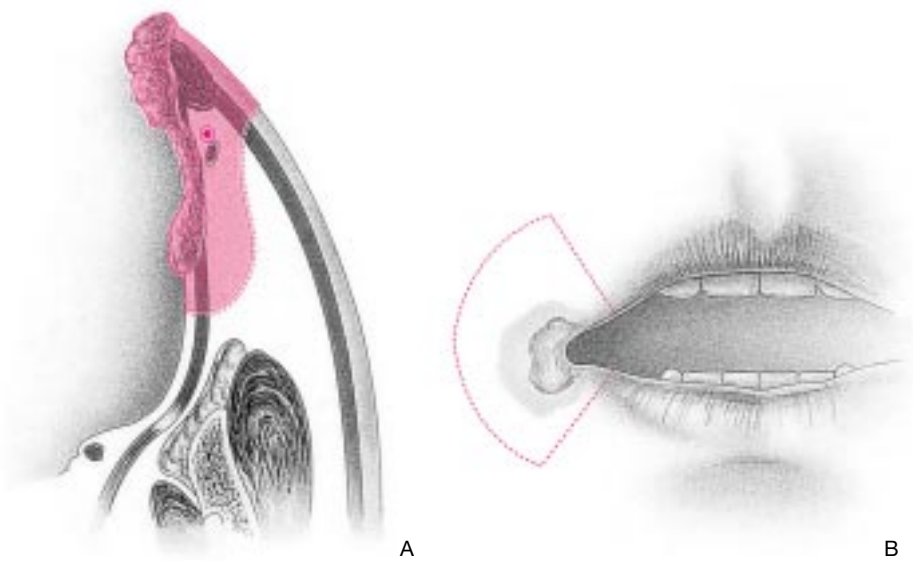

6 *A, B. Resección de las formas de extensión a la comisura labial.*

Cirugía reparadora

INJERTOS SIMPLES

En caso de resección relativamente superficial, si no puede efectuarse una sutura borde con borde, puede plantearse como indicación una cobertura del lecho quirúrgico por injerto de piel fina. A menudo se toma de la cara interna del muslo y se sutura a los bordes de la exéresis con puntos separados de hilo absorbible 3 o 4 «0». Se picará su superficie para dejar que exude una sufusión hemática o grasa procedente del fondo del lecho quirúrgico. Para que prenda adecuadamente sobre ese fondo se utilizarán puntos de inserción o una contención endobucal que preconizan algunos autores y consiste en dos apósitos interno y externo que se mantienen con puntos transfixiantes y aplica el injerto contra el fondo del lecho quirúrgico.

COLGAJOS CUTÁNEOS [7]

Cabe recordar los colgajos cutáneos de tipo cervical (colgajo de Poisson), deltopectoral y temporofrontal que ya casi no se utilizan pero que constituyeron sin duda una mejora técnica, así como el colgajo nasogeniano, poco frecuente en este tipo de cirugía. A continuación se describirá únicamente el gran colgajo cutáneo de deslizamiento. Deriva del descrito por Stark y Kaplan y permite reparar las pérdidas de sustancia cutánea a nivel yugal. Es importante precisar que su utilización debe ser prevista desde un principio pues requiere una incisión cutánea particular. La incisión parte de la parte posterior de la incisión que circunscribe la zona de resección yugal, desciende por la zona pretragal, circunscribe el lóbulo de la oreja y luego se hace paralela al borde del músculo trapecio para alcanzar el surco deltopectoral. El colgajo yugocervicotorácico se despega de atrás adelante y luego después de la exéresis se tracciona hacia arriba con un discreto movimiento de rotación hacia delante. Para reparaciones de superficie mínima, el colgajo bilobulado de Zimany aporta una solución simple y rápida.

En ambos casos, la técnica es muy simple pero requiere un tipo particular de incisión cutánea poco compatible con algunas exéresis, por ejemplo cuando es necesaria una hemimandibulectomía (cf. supra).

COLGAJOS PEDICULADOS [6, 7, 8]

Los colgajos musculocutáneos constituyen uno de los dos progresos substanciales de los últimos 20 años en el campo de la cirugía reparadora en carcinología. En efecto, su fiabilidad y su utilización en un único tiempo quirúrgico han permitido exéresis más seguras y duraciones de la cicatrización compatibles con una irradiación postoperatoria realizada en plazos aceptables. Se pueden utilizar varios colgajos musculocutáneos.

— *El colgajo musculocutáneo temporofrontal* ha sustituido al antiguo colgajo cutáneo temporofrontal que necesitaba varios tiempos quirúrgicos. Se dibuja una porción cutánea ovalada sobre la zona temporofrontal y luego se diseca permaneciendo junto al músculo temporal que será cortado lateralmente por delante y por detrás de los vasos temporales. El colgajo se despega del plano profundo por fuera de la galea. Al término de la disección el colgajo queda pediculizado por encima del cigoma. La porción cutánea puede reparar la zona cutánea de la mejilla (el pedículo pasa por fuera del arco cigomático), o la zona mucosa de la mejilla (en cuyo caso, el colgajo deberá introducirse en la cavidad bucal por la concavidad del arco cigomático). Si bien por su proximidad este colgajo es muy práctico, sus secuelas estéticas en la región frontal, que se recubrirán con un injerto dermoepidérmico, son importantes y limitan sus indicaciones.

— *El colgajo musculocutáneo de pectoral mayor* es el colgajo «estrella» de estos últimos 15 años. Permite utilizar una porción cutánea tomada entre el apéndice xifoides y el mamelón unida a un segmento de músculo pectoral mayor cortado por delante y por detrás de las ramas pectorales del pedículo acromiotorácico que recorren la cara profunda de dicho músculo. Al término de la disección el colgajo es pediculizado por estos vasos bajo la clavícula y puede ser movilizado a la región yugal o introducido en la cavidad bucal. Es un colgajo muy fiable y sus secuelas estéticas son escasas y disimulables. Su utilización puede resultar más difícil en caso de panículo adiposo importante debido a una menor fiabilidad y sobre todo a un grosor demasiado grande.

— *El colgajo musculocutáneo de trapecio* proporciona una porción cutánea unida a un segmento del músculo trapecio; la vascularización es asegurada por el pedículo cervical transverso superficial. La disección comienza en la región supraclavicular por la localización del tronco arterial tirobicervicoescapular y luego de la arteria cervical transversa y de la o las venas satélites. El pedículo se diseca de dentro afuera por encima de la clavícula hasta el borde externo del músculo trapecio. Se secciona todo el grosor del músculo pasando alrededor de la isla cutánea.

El colgajo se encuentra pediculizado por encima de la clavícula y puede colocarse como el colgajo precedente.

— *Se han descrito otros colgajos* colgajos de dorsal ancho, de esternocleidomastoideo, subhioideo, etc. Cada uno de ellos puede resolver situaciones específicas.

Todos estos colgajos pueden utilizarse en la reconstrucción mucosa o en la cutánea y, en ese caso, la reparación mucosa quedará asegurada por otro colgajo o por un injerto dermoepidérmico aplicado sobre la cara muscular, suturada ésta a los bordes mucosos endobucales. Algunos autores han propuesto utilizar un colgajo en doble isla con plicatura del colgajo sobre sí mismo (una isla reconstruye la piel y la otra la mucosa). Según los autores, el resultado estético y funcional es mediocre debido a un grosor excesivo de la mejilla así reconstruida.

COLGAJOS MUSCULARES [6, 7, 8]

La mayoría de los colgajos musculocutáneos (pectoral mayor y dorsal ancho en particular) pueden utilizarse de modo muscular simple, principalmente cuando existe un panículo adiposo demasiado grueso. Los injertos dermoepidérmicos pueden entonces «reemplazar» la isla cutánea. Cabe destacar el colgajo de músculo temporal. Mediante una incisión supraauricular que siga por detrás el límite del cuero cabelludo se expone la cara externa del músculo, recubierta de su aponeurosis. El músculo se desinserta entonces de arriba abajo y de delante atrás y luego se secciona todo a lo alto un poco por detrás de su eje vertical medial, procurando no lesionar las arterias temporales. El colgajo se encuentra así liberado y puede pivotar por encima del arco cigomático para luego ser introducido por la escotadura retromalar en la cavidad bucal con su cara aponeurótica hacia dentro. Ésta se sutura a los bordes mucosos y se recubre con un injerto dermoepidérmico.

COLGAJOS LIBRES [1]

Constituyen el segundo progreso decisivo en reparación cervicofacial. Son muy fiables pero requieren equipos suficientemente preparados y una técnica quirúrgica especialmente rigurosa. Las anastomosis arteriales se hacen en las ramas de la carótida externa o sobre esta misma arteria. Las anastomosis venosas se hacen sobre el tronco tirolingofaringofacial de Faraboeuf o sobre la vena yugular. En caso de vaciamiento radical, las anastomosis pueden hacerse con vasos contralaterales pero en la práctica en este caso las posibilidades son menores.

■ *Colgajos libres cutáneos*

Pueden utilizarse varios colgajos:

— *El colgajo cutáneo antebraquial* o colgajo chino. Se toma de la parte distal de la cara interna del antebrazo (izquierda en un diestro y viceversa) una porción cutánea y sus vasos nutricios: arteria radial y venas satélites. Después de localizar la arteria radial, se dibuja el trayecto de la arteria y de las venas superficiales y luego el de la porción cutánea sobre la piel. La disección comienza sobre la vertiente cubital del colgajo, sigue por arriba y por abajo para conservar una charnela vertical radial tras disección en la grasa subcutánea. Una vez que se efectúa el despegamiento del plano muscular flexor radial del carpo, se ven bien la arteria radial acompañada de sus venas satélites y, mientras que el nervio radial es cuidadosamente preservado, puede ser seccionada a la altura del colgajo a nivel de la muñeca, y lo más alto posible

del lado del codo para poder disponer de una longitud suficiente entre la zona receptora de la porción cutánea y la zona de anastomosis vasculares. La zona donante sobre el antebrazo se recubre entonces con un injerto dermoepidérmico.

— *El colgajo dorsal del pie* es, con mucho, menos utilizado que el anterior. Se toma de la cara dorsal del pie una isla cutánea y su pedículo arterial representado por la arteria pedia (o dorsal del pie) y la primera arteria metatarsiana dorsal.

— *El colgajo escapular* utiliza una isla cutánea tomada a nivel del borde externo del omóplato. Esa isla se diseca de abajo arriba y de dentro afuera pasando por encima de la fascia del músculo infraespinoso. Esta disección termina en el borde inferior del músculo deltoides a nivel de un triángulo limitado por el borde interno de la porción larga del tríceps braquial, por el borde superior del músculo redondo mayor y por el borde externo del músculo redondo menor, y de donde sale la arteria subescapular que se divide inmediatamente en una rama descendente (o toracodorsal) y una rama posterior (o circunfleja); una u otra o ambas sirven de pedículo nutriente al colgajo. La arteria subescapular y las venas satélites se disecan lo más lejos posible de la arteria axilar y luego se seccionan. La zona donante se cierra por simple aproximación.

— *El colgajo de dorsal ancho* es un colgajo musculocutáneo. La isla cutánea se dibuja sobre la zona posterolateral del tórax a nivel de las últimas costillas. Se localiza el borde anterior del músculo dorsal mayor y luego su cara profunda se despega del plano del serrato mayor. El músculo se secciona por abajo y adentro y luego se levanta utilizando como charnela su tendón humeral y los vasos toracodorsales. Después de seccionar el tendón estos vasos se disecan lo más lejos posible en el hueco de la axila y se seccionan. La zona donante se cierra por simple aproximación. Este colgajo es relativamente grueso para reconstruir la mejilla.

Los colgajos musculocutáneos descritos con anterioridad también pueden ser utilizados como colgajos libres.

Colgajos libres viscerales

Requieren un tiempo abdominal, por lo que su utilización es más limitada. Tienen, en cambio, la gran ventaja de aportar a la boca un material «lubrificado» por su secreción de moco. Sin embargo, existe un plano de disección permanente entre la serosa y el fondo de la cavidad de exéresis. En la práctica se pueden utilizar dos trasplantes:

— el trasplante yeyunal: se toma un segmento de yeyuno vascularizado por vasos mesentéricos que se habrán localizado previamente mediante transiluminación y se abre longitudinalmente sobre su borde libre creando así una superficie mucosa relativamente plana con la que se puede reconstruir una cara interna de la mejilla. La continuidad digestiva queda asegurada por una anastomosis terminoterminal;

— el trasplante gástrico: se toma un segmento de la curvatura mayor del estómago unido a un segmento de epiplón que contiene los vasos gastroepiploicos (en particular rectos) y se utiliza como el anterior.

REPARACIÓN ÓSEA [2]

Las resecciones del maxilar superior no se reparan sino que se compensan con prótesis palatinas obturadoras adaptadas a la pérdida de sustancia.

Las resecciones mandibulares marginales no se reparan, salvo en algunas ocasiones las resecciones que interrumpen la continuidad. Las interrupciones de la parte horizontal de la mandíbula pueden repararse con placa de titanio o incluso mejor con transferencias óseas libres: de peroné, de cresta ilíaca o utilización del colgajo escapular que incluye la porción cutánea, como se ha descrito más arriba, y el borde externo del omóplato. Las hemimandibulectomías raramente se reconstruyen.

CIRUGÍA GANGLIONAR

Es la cirugía ganglionar tradicional en la que se realiza el vaciamiento completo del cuello y se sacrifica el músculo esternocleidomastoideo, la vena yugular interna y el nervio espinal según las necesidades, en caso de ganglios voluminosos, y que se extienden a la región parotídea si es necesario.

Cuidados postoperatorios

Los enguajes de la boca y una profilaxis antibiótica de 24 o 48 horas se asocian al control postoperatorio clásico, con examen regular de los colgajos o transferencias libres para evaluar su vitalidad.

Tratamientos complementarios

La radioterapia postoperatoria se requiere de manera sistemática para los estadios T3 a T4. Se distribuye una dosis de 55 Gy sobre el lecho de exéresis tumoral y el cuello que llega a 65 a 70 Gy en caso de límites de exéresis invadidos o de ruptura capsular. No está indicada una quimioterapia coadyuvante.

Conclusión

El cirujano dispone de múltiples posibilidades de exéresis y de reconstrucción cuando elige la cirugía para el tratamiento de los tumores malignos de la cara interna de la mejilla. Si bien en la actualidad esta cirugía es técnicamente satisfactoria, sigue siendo decepcionante desde un punto de vista carcinológico, ya que el pronóstico de estos tumores, cuando están avanzados, es desfavorable sea cual sea el tratamiento.

Cualquier referencia a este artículo debe incluir la mención del artículo original: Lefebvre JL. Chirurgie de la face interne de la joue. Encycl Méd Chir (Editions Scientifiques et Médicales Elsevier SAS, Paris, tous droits réservés), Techniques chirurgicales - Tête et cou, 46-260, 1995, 8 p.

Bibliografía

[1] **BACKER SR.** Microsurgical reconstruction of the head and neck. Churchill Livingstone. New York. **1989** ; 356 p

[2] **BOYD JB.** Osteocutaneous free flap options in oral cavity reconstruction. Operative techniques. Otolaryngol Head Neck Surg **1993** ; 4 : 104-114

[3] **COCHE-DEQUEANT B, MADELAIN M.** La radiothérapie des cancers de la cavité buccale. **Encycl Med Chir** (Paris, France). Stomatologie I. 22065 D[10]. **1985** ; 8 p

[4] **DEHESDIN D, CAUCHOIS P, ANDRIEU-GUITRANCOURT J.** Tumeurs malignes de la face interne de la joue et de la région rétromolaire. **Encycl Med Chir** (Paris, France). Oto-rhino-laryngologie. 20627 C[10]. **1989** ; 6 p

[5] **Mc GREGOR IA, Mc GREGOR FM.** Cancer of the face and mouth. Churchill Livingstone. New York. **1989** ; pp 511-526

[6] **MAGALON G, MITZ V.** Les lambeaux pédiculés musculaires et musculocutanés. Masson. Paris. **1984** ; 136 p

[7] **SENECHAL G, CACHIN M, PECH A, CANNONI M, DEMARD F.** La chirurgie réparatrice en cancérologie cervico-faciale. Arnette. Paris. **1977** ; 228 p (texte) et 171 p (atlas)

[8] **STRAUCH B, VASCONEZ LO, HALL-FINDLAY EJ.** Encyclopedia of flaps : Head and Neck (vol 1). Little, Brown and Company. Boston. **1990** ; 802 p

[9] **STRONG EW, SPIRO RH.** Cancer of the oral cavity. In : Myers EN, Suen JY eds. Cancer of the head and neck. Churchill Livingstone. New York. **1989** ; pp 417-464